Zwei Fälle

von

Leber-Abscess.

INAUGURAL-DISSERTATION

zur

Erlangung der Doctorwürde

der

Medizin, Chirurgie und Geburtshilfe

unter dem Präsidium des

Herrn Geheimrath Dr. von Ziemssen

der

hohen medizinischen Fakultät

der

k. Ludwig-Maximilians-Universität zu München

vorgelegt von

Math. Aumüller,
approb. Arzt.

München, 1886.

K. Hof- und Universitäts-Buchdruckerei Dr. C. Wolf & Sohn.

Zwei Fälle

von

Leber-Abscess.

INAUGURAL-DISSERTATION

zur

Erlangung der Doctorwürde

der

Medizin, Chirurgie und Geburtshilfe

unter dem Präsidium des

Herrn Geheimrath Dr. von Ziemssen

der

hohen medizinischen Fakultät

der

k. Ludwig-Maximilians-Universität zu München

vorgelegt von

Math. Aumüller,
approb. Arzt.

München, 1886.

K. Hof- und Universitäts-Buchdruckerei Dr. C. Wolf & Sohn.

Die ſuppurative Hepatitis iſt in unſerem Klima ein verhältnifsmäſsig ſeltenes Vorkommnifs. Während die Krankheit nämlich nach Hirſch in einigen tropiſchen und ſubtropiſchen Gegenden von Aſien und Afrika endemiſch auftritt und daſelbſt bis zu 5 % der geſammten Morbidität und zum Theil noch darüber ausmacht, wurden nach Bückling im Berliner pathologiſchen Inſtitut innerhalb 5 Jahren nur bei 36 von 2463 Obduktionen (d. i. bei 1,5 %) Leberabſceſſe gefunden.

Es dürfte darum die Mittheilung von zwei weiteren hieher gehörigen Fällen nicht ganz ohne Intereſſe ſein. Dieſelben kamen in den Monaten Oktober und November 1883 auf der 2. mediciniſchen Abtheilung des ſtädtiſchen Krankenhauſes I/I. in München zur Beobachtung. Die betreffenden Krankheitsgeſchichten verdanke ich der Güte des Herrn Geheimrath von Ziemſſen.

I.

L. J. Ch., 51 Jahre alt, Heizer, aufgenommen am 3. XI. P. war früher immer geſund. Vor 13 Tagen wurde er plötzlich bei der Arbeit von heftigem Stechen in der rechten oberen Bauchgegend befallen. Gleichzeitig Temperaturſteigerung und Gelbfärbung der Haut. Die Schmerzen beſtehen ſeitdem, geringe Unterbrechungen abgerechnet, unausgeſetzt fort und nehmen besonders Nachts einen hohen Grad an. Täglich Nachmittags 4 Uhr ſoll ſich ein Schüttelfroſt von 1—1¼ ſtündiger Dauer eingeſtellt haben. Stuhl anfangs diarrhoiſch, gegenwärtig retardirt, war immer dunkel gefärbt. Der Harn hat ſeit Beginn der Erkrankung abnorm dunkele Farbe angenommen. Kein Erbrechen. Zeitweiſe Huſtenanfälle, Nachts viel Delirien. Potatorium wird aufs Beſtimmteſte in Abrede geſtellt, deſsgleichen jegliche Infection.

Die am 4. XI. vorgenommene Unterſuchung ergab folgenden Status praesens:

Ungewöhnlich kräftiger Körperbau, mäſsiger Grad von Abmagerung. Die reich entwickelte Muskulatur iſt ſchlaff, die Haut ſtark ikteriſch, ebenſo die Sclera. An den Oberextremitäten treten die Venen auffallend hervor.

Auf den Lungen überall voller Schall. Athmungsgeräuſch durchgehend veſiculär, ſtellenweiſe verſchärft. H. U. beiderſeits kleinblaſiges Raſſeln.

Herzdämpfung nicht verbreitert, Töne ziemlich rein. Spitzenſtoſs im 5. Intercoſtalraum, bis zur Mammillarlinie reichend.

Leib aufgetrieben und geſpannt, die abhängigen Partieen gedämpft. Das Epigaſtrium vorgewölbt, ungewöhnlich reſiſtent und ſehr druckempfindlich. Die Leberdämpfung reicht faſt bis zum Nabel herab, ſie ſchneidet den Rippenbogen in der Mamillarlinie und überragt denſelben in der Axillarlinie etwa querfingerbreit. Milz erheblich vergröſsert, Harn dunkelbraungrün gefärbt, ſtark ſauer, enthält Eiweiſs in mäſsiger Menge. Hohes Fieber. Puls 108, mittelvoll, ſchnellend.

Am 4. und 5. XI. quälende Leibſchmerzen. An beiden Tagen Abends 1 Centigramm Morphium ſubcutan.

6. XI. 3 Morphiuminjectionen. Puls voll, 68—72 Schläge, Arterienwand ſehr reſiſtent. Leber in allen Durchmeſſern erheblich vergröſsert und ſehr empfindlich. R. V. reicht die Leberdämpfung bis zur 4. Rippe herauf, hinten bis zum Angulus scapulae.

Milz, 18 und 12 cm, ragt über den Rippenbogen hinaus, vorderer Rand jedoch nicht palpabel. Die Inguinaldrüſen ſind etwas geſchwellt, aber nicht zu dicken Paketen vereinigt.

7. XI. Patient ist Morgens fieberfrei und hat weniger Schmerzen. Auch die Druckempfindlichkeit hat nachgelaſſen.

In der Bauchhöhle wenig, aber deutlich nachweisbare Flüssigkeit.

Leber in der Linea alba 23, in der Mammillarlinie 19, in der Axillarlinie 16 cm. Rein veſiculäre Athmung über

beiden Lungen, die Spitzen ſchallen vollkommen normal. Herztöne ſehr ſchwach, aber rein.

Da immer noch kein Stuhl erfolgt iſt, ſo wird ein Waſſereinlauf verordnet, worauf ſich eine dünnflüſſige und eine reichlich kothhaltige Entleerung einſtellte; beide exquiſit thonfarben.

9. XI. Seit geſtern ſomnolenter Zuſtand. Puls 92, ziemlich voll und ſchnellend. Reſpiration 20. Leib ſtark meteoriſtiſch aufgetrieben. Ascites hat etwas zugenommen.

11. Nov. Immer der gleiche ſomnolente Zuſtand. Pat. iſt vollſtändig aphoniſch. Bewuſtſein noch erhalten. Puls ſehr klein, Athmung abnorm tief und geräuſchvoll. Auf den Lungen überall voller Schall und überall etwas verſchärftes Veſiculärathmen, ſtellenweiſe von Raſſeln begleitet. Ueber dem Herzen laute perikarditiſche Reibegeräuſche. Stuhl noch etwas hell, aber viel normaler gefärbt als vor einigen Tagen.

13. Am Morgen reichliche kothige Entleerung von gelblicher Farbe. Das perikarditiſche Reiben iſt faſt im ganzen Bereich der Herzdämpfung ſehr deutlich zu hören, am lauteſten über der Inſertion der linken 4. Rippe.

Ophthalmoscopiſche Unterſuchung: Die Eintrittsſtelle des Sehnerven zeigt beiderſeits grauröthliches Colorit, die arteriellen und venöſen Netzhautgefäſſe ſind eng.

14. Fortgeſetzte Somnolenz. Dyspnoëtiſches Athmen mit Hilfe der auxiliären Athemmuskeln. Puls frequent, Icterus gleich ſtark. Macies fortſchreitend. Die Flüſſigkeitsmenge im Abdomen hat bedeutend zugenommen und ſteigt in der Seitenlage über die Linea alba hinaus. Milz 23 : 12 cm.

16. XI. Lebergrenzen dieſelben wie früher. In der Gefäſsgegend findet ſich eine Menge oberflächlicher Hämorrhagien der Haut und daneben eine Anzahl kleiner Bläschen, welche ſeröſe Flüſſigkeit enthalten.

Seit mehreren Tagen ausgeſprochene Polyurie und parallel damit ſehr geſteigertes Bedürfniſs nach Flüſſigkeitszufuhr.

Datum	Harnmenge	Spez. Gew.
9. XI.	1030	1012
10. XI.	2100	1009
11.	2920	1012
12.	3000	1005
13.	4750	1010
14.	4000	1010
15.	3200	1010
16.	3400	1005
17.	1900	1006.

Nach Prof. Bauer's Unterſuchung enthielt der Harn in 24 Stunden bis 60 Gramm Harnſtoff und viel Leucin.

18. XI. Senſorium ziemlich frei. Rapide Abmagerung und Eintrocknung. L. H. über den ganzen Unterlappen ausgebreitete Dämpfung mit unbeſtimmtem Athmen und Raſſelgeräuſchen. Seit geſtern ferner im äuſsern Theil des rechten Oberlappens ein handtellergroſser Bezirk gedämpft. Athmung daſelbſt ebenfalls unbeſtimmt. Perikarditiſches Reibegeräuſch an der Herzſpitze und dem Sternum entlang. Herzdämpfung auffallend klein. Etwas ſeitwärts vom Nabel am Rande des linken Leberlappens hört man ein deutliches Reiben.

19. XI. Puls 112, Reſp. 24. Perikarditiſches Reibegeräuſch heute nicht zu hören. Reibegeräuſch am Rande des linken Leberlappens dagegen sehr deutlich.

Das Verhalten der Körpertemperatur iſt aus nachſtehender Curve erſichtlich.

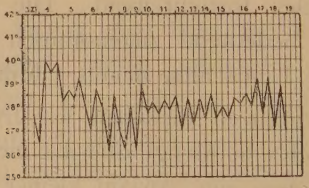

Am 20. XI. Morgens 6 Uhr ſtarb der Kranke.

Section (Profeſſor Bollinger): Kräftiger Körper. Schlechter Ernährungszuſtand. Haut icteriſch verfärbt, an

einigen Stellen Telangiectafien. In der Bauchhöhle nur wenig flüffiger Inhalt, die Leber nimmt den gröfsten Theil derfelben ein. Scharfer Rand des linken Leberlappens in der Höhe des Nabels. Colon transversum dementfprechend herabgedrängt. Zwerchfellftand rechts im 4., links im 5. Intercoftalraum. Rippenknorpel ziemlich ftark verknöchert. Herzbeutel in der Gröfse einer Manneshand frei vorliegend. Mediaftinum fchmutzig gelb tingirt, an einzelnen Stellen eiterig infiltrirt. In den Pleurahöhlen wenig feröfe Flüfsigkeit. Beide Lungen an der medianen Fläche mit dem Herzbeutel verlöthet. Im Herzbeutel circa $^1/_3$ Liter trüber, offenbar eiteriger Flüffigkeit. Beide Blätter des Herzbeutels durch zahlreiche fibrinös-eiterige Pfeudomembranen verbunden. Rechter Vorhof mäfsig gefüllt, linker faft völlig leer.

Rechte Lunge fehr voluminös. Pleura derfelben zeigt an einzelnen Stellen Ecchymofen und auf der medianen Fläche frifche Fibrinauflagerung. Das Gewebe ift ödematös, luftarm, der Blutgehalt vermindert.

Linke Lunge ebenfalls voluminös. Gewebe faftreich, luftleer, blutarm. Unterlappen von dunkeler Farbe, derb, fplenifirt. Pleura nach unten hin mit zartem Fibrinbefchlag verfehen. Nahe am oberen Rande des Unterlappens eine fchmutzig tingirte Stelle, die beim Einfchneiden einen hafelnufsgrofsen, mit mifsfarbigem Eiter gefüllten Abfcefs erkennen läfst. Die Umgebung desfelben ift infiltrirt.

Das Herz ift in allen Durchmeffern vergröfsert. Im rechten Vorhof wenig Fibringerinnfel. Rechter Ventrikel leicht dilatirt, Wandung erheblich verdickt und zum gröfsten Theil von Fett durchfetzt. Muskulatur blafsbraun.

Linker Vorhof von gehöriger Weite. Zweizipflige Klappe leicht fchwielig verdickt, das Ostium für 2 Finger durchgängig. Muskel verdickt, mäfsig brüchig.

Die Aorta zeigt in ihrem Bruftheil auf der Innenfläche vielfach brettartige Erhebungen von orangegelber Farbe, die fich mit dem Fingernagel leicht abkratzen laffen. Die darunter liegende Intima ift rauh. Weniger ftark find die Veränderungen an der Bauchaorta. Oberhalb der Theilungs-

ſtelle in die beiden iliacae comm. findet ſich eine fünfpfennigſtückgroſse Kalkplatte.

Die Milz erſcheint am medianen Rande im Umfang eines Zweimarkſtückes mit dem Netz verlöthet. Länge 17.0, Breite 12.5, Dicke 6.5 cm. Kapſel mit grauen, fibrinöſen Auflagerungen bedeckt. Auf der convexen Fläche nach vorn und unten, wenig ſcharf gegen die Umgebung abgeſetzt, findet ſich eine leichte Hervorwölbung. In der Umgebung dieſer Stelle liegen mehrere prominirende ſchmutzig gelb verfärbte Partien von etwa Haſelnuſsgröſse. Schnittfläche dunkelbraunroth, blutreich, ſehr brüchig. Die erwähnten prominirenden Stellen erſtrecken ſich keilförmig in das Milzgewebe hinein. Die Keile ſind trüb gelblich gefärbt, necrotiſch. Der gröſste hat den Durchmeſſer einer Pflaume.

Omentum majus mit dem parietalen Blatt des Bauchfells feſt verwachſen.

Im Magen $^1/_2$ Liter grüngelber Flüſſigkeit. Im Duodenum eine reichliche Menge etwas dunkeler, offenbar durch Galle gefärbten Speiſebreies. Gedärme durch Gas wenig ausgedehnt. Die Umgebung des Wurmfortſatzes iſt durch zahlreiche Spangen innig unter ſich verlöthet. Wurmfortſatz zeigt winklige Knickung. An der Knickungsſtelle ein dattelförmiger Kothſtein. Ein zweiter gröſserer und mit Schleim bedeckter Kothſtein liegt gegen das blinde Ende zu. Schleimhaut des Processus vermiformis ſtark ſchieferig gefärbt. Im untern Ileum ſparſamer eiteriger Inhalt, Schleimhaut mäſsig geſchwellt, beſonders an der Klappe.

Aus dem Ductus choledochus entleert ſich bei Druck auf die Leberpforte eine geringe Menge zähflüſſiger Galle. — Die Gallenblaſe bildet eine etwas mehr als fingerdicke, ſchwielige Maſſe, die in ihrem Grunde 2 Gallenſteine einſchlieſst; in dem kleinen Lumen findet ſich ein Theelöffel einer braunröthlichen Flüſſigkeit. Schleimhaut der Gallenblaſe ſchmutzig verfärbt und an einigen Stellen erweicht. Ductus choledochus erweitert, nahezu fingerdick; Schleimhaut ſaftig glänzend. Etwa 2,5 cm von der Oeffnung in den Darm

entfernt findet ſich ein 1 cm im Durchmeſſer haltender Gallenſtein.

Die Leber iſt in allen Durchmeſſern erheblich vergröſsert. Gröſste Breite 34, Tiefe des rechten Lappens 22.5, des linken 20 cm. Kapſel durchſichtig, glatt, an einzelnen Stellen, beſ. der oberen Fläche des linken Lappens, mit fibrinöſen Auflagerungen verſehen. Das Gewebe ſcheint durch die Kapſel ſchmutzig olivengrün hindurch. Es ſchneidet ſich derb. Im rechten Lappen eine gröſsere Anzahl von hanfkorn- bis erbſengroſsen, gallig tingirten Abſceſſen, die offenbar friſch entſtanden ſind. Umgebung derſelben geröthet. Namentlich in der Nähe der unteren Fläche finden ſich die Abſceſſe gehäuft. Das übrige Gewebe iſt im höchſten Grade anämiſch und zeigt höckerig granulirte Beſchaffenheit von faſt olivengrünem Ausſehen. Acinöſe Zeichnung verwaſchen. Einige gröſsere Gefäſsverzweigungen der Pfortader ſind durch oft faſt bleiſtiftdicke Thromben verſchloſſen, die ſich im Zuſtand der Erweichung befinden. Linker Lappen zum gröſsten Theil von ebenſolchen Abſceſſen durchſetzt, die hier ſo dicht ſtehen, daſs das Gewebe beinahe völlig verſchwunden iſt.

Linke Niere bedeutend vergröſsert. Rinde mit der innern Kapſelfläche verwachſen. An verſchiedenen Stellen keilförmige Herde mit eiterigem Inhalt. Das übrige Gewebe im Zuſtand gröſster Schwellung, dunkel graugelb, in hohem Grade brüchig. Rinde und Mark ſcharf getrennt. Gewicht 220 Gramm.

Rechte Niere noch gröſser als die linke. Rindenſubſtanz von $^1/_2$ Dutzend bis haſelnuſsgroſser, keilförmiger Abſceſſe durchſetzt. Gewicht 270 Gramm.

Schädeldach ziemlich dick. Viel Subarachnoidealflüſſigkeit. Gehirnhäute äuſserſt blaſs. Gefäſs an der Gehirnbaſis collabirt. Gehirn im Ganzen thonartig gelbgrau gefärbt. In den Seitenventrikeln 1 Kaffeelöffel voll gelblichen Serums. Adergeflechte ſtark ikteriſch. Sonſt kein abnormer Befund. Gewicht des Gehirns 1550 Gramm.

Die mikroskopiſche Unterſuchung der Leberabſceſſe ergab, daſs ſie zahlreiche plumpe Bacillen enthielten. In dem perikarditiſchen Exſudat fanden ſich ſparſame Bakterien und Micrococcen (Prof. Bollinger).

Im vorliegenden Falle handelt es ſich um Leberabſceſſe, die mit dem Gallengefäſsapparat in Zuſammenhang ſtehen, alſo um ſogenannte Gallenabſceſſe. Dafür ſpricht deutlich die gallige Färbung, welche der Abſceſsinhalt allenthalben darbot. Die Eiterung in den Gallengängen iſt entſtanden durch den Reiz von Seite des im Ductus choledochus ſtecken gebliebenen Gallenſteins.

Was die Blutgerinnung in der Pfortader betrifft, ſo erklärt ſich dieſelbe durch das Uebergreifen einzelner Leberabſceſſe auf benachbarte Zweige dieſes Gefäſſes, das ja gleich den Gallengängen im periportalen Gewebe verläuft. Von der Pfortader aus ſind ſodann die Embolien in der linken Lunge, der Milz und den Nieren zu Stande gekommen.

Die Perikarditis muſs wohl als Folge von Micrococcen-Invaſion in die Capillaren des Herzbeutels aufgefaſst werden. Auch die Mediaſtinitis dürfte auf Rechnung der Einwanderung von niederen Organismen zu ſetzen ſein.

Mit den genannten Veränderungen hat die Perityphlitis nichts zu thun. Sie bildet vielmehr eine rein zufällige Complication, deren Vorhandenſein jedoch aus dem Grunde ſehr bemerkenswerth iſt, weil im Allgemeinen bekanntlich gerade die Affectionen des Coecums und des Wurmfortſatzes in der Aetiologie der Leberabſceſſe eine groſse Rolle ſpielen. Ihre Entſtehung verdankte die Perityphlitis jedenfalls den bei der Sektion vorgefundenen Kothſteinen.

Wenn wir nach dem Orte fragen, woher der den Verſchluſs des gemeinſamen Gallenausführungsgangs bewirkende Gallenſtein ſtammt, ſo kommen nach Schüppel die Gallenblaſe und die Lebergallengänge in Betracht. In der erſteren finden die Gallenſteine die günſtigſten Bedingungen für ihre Entwickelung, daher ſie dort auch am häufigſten ſich bilden. Viel ſeltener nehmen ſie ihren Urſprung in den letzteren. Erwägen wir nun, daſs in unſerem Falle die Gallenblaſe wirklich Steine enthielt, daſs in den Lebergängen dagegen jede Spur von Concrementen fehlte und ebenſo keine Zeichen einer früheren Anweſenheit von ſolchen zugegen waren, ſo kann die Antwort auf obige Frage nicht zweifelhaft ſein.

Wir werden uns für die Gallenblaſe entſcheiden. Um aus der Gallenblaſe in den Duct. choledochus zu gelangen, muſste der Stein den D. cysticus paſſiren. Daſs derſelbe gleich im Beginn der Erkrankung im D. choledochus erſcheint (raſches Auftreten des Stauungsikterus), ſpricht für ein nur kurzes Verweilen im Blaſengang, was allerdings wegen der Gröſse des Steins nicht wenig auffallend iſt. Möglicherweiſe hatte indeſs der Stein zur Zeit ſeines Uebertritts in den Ductus choledochus kleinere Dimenſionen und wuchs erſt daſelbſt zu dem ſpäter dargebotenen Umfang heran.

Von den kliniſchen Symptomen iſt zu erwähnen das intermittirende Fieber, das vor dem Eintritt des Kranken ins Spital beſtand und jeden Nachmittag zur gleichen Stunde auftrat. Die fragliche Intermittens kann zu jedem länger dauernden Verſchluſs des Choledochus hinzukommen, welche Urſache dem Verſchluſs auch zu Grunde liegen mag. Charcot hat dieſen eigenthümlichen Fieberanfällen die Bezeichnung Fièvre intermittente hépatique beigelegt. Er ſucht ſie zu erklären durch die Annahme eines in den erweiterten und entzündeten Gallengängen vorhandenen pyrogenen Stoffes, der aus einer Veränderung oder Zerſetzung der Galle hervorgehe.

Die Diagnoſe hatte ſich nicht mit Sicherheit ſtellen laſſen. Zumal in der erſten Zeit der Beobachtung ſtanden groſse Schwierigkeiten im Wege. Der ſpätere Krankheitsverlauf machte es wahrſcheinlich, daſs ein entzündlicher Proceſs an der unteren Fläche der Leber ſich abſpiele und dadurch ein Reiz auf das Lebergewebe ausgeübt werde. Dabei wurde in erſter Linie an Gallenſteine gedacht, als die erfahrungsgemäſs häufigſte Veranlaſſung zu dergleichen Erſcheinungen.

In der Literatur ſind nur wenige Fälle verzeichnet, in denen Gallenſteine als Urſache von Abſceſsbildung in der Leber angeführt werden.

Ein ſolcher Fall, der auf der Klinik des Prof. Hafse in Göttingen beobachtet wurde, iſt von Eduard Meyer in einer Diſſertation beſchrieben worden. In dem erweiterten D. choledochus ſtack 6 Linien oberhalb ſeiner Mündungsſtelle ein

maulbeerförmiger Gallenſtein von 15 mm Länge, 13 mm Breite und 10 mm Dicke. Meyer gibt an, daſs er in der Literatur 3 Fälle gefunden habe, wo Leberabſceſſe neben Gallenſteinen und heftiger Irritation der Gallenwege vorkamen. Die beiden erſteren theilt Abercrombie mit, den letzteren Bright in Gay's Hospital Reports. Vol. I.

Ferner berichtet Bückling nach den Protokollen des Berliner patholog. Inſtituts die Sektionsbefunde von 3 derartigen Fällen. Im erſten fand ſich im Ductus choledochus, 2" vor der Porta hepatis, ein wallnuſsgroſser Gallenſtein, ebendort ein zweiter kirſchkerngroſser. Im zweiten Falle war der D. choledochus mit Gallengries gefüllt, erweitert und perforirt. Die Erweiterung ſetzte ſich bis in die feinſten Verzweigungen des D. hepaticus fort. Viele von den Gallengängen führten in ganz distincte Abſceſſe. Im dritten Falle zeigte ſich die Gallenblaſe prall mit Gallenſteinen gefüllt.

Fälle endlich, bei denen die durch Gallenſteine hervorgerufene Ulceration intrahepatiſcher Gallengänge ſich aufs anliegende Drüſenparemhym fortſetzte, ſind nach einem Citat bei Thierfelder (Ziemſſens Handbuch. Bd. VIII. Th. 1. S. 81) veröffentlicht von Goguel, Lebert, Frerichs und Cohnheim.

II.

Z. S., 20 Jahre alt, Schneidergehilfe aus München. War kurze Zeit vor ſeiner jetzigen Krankheit mit leichter Lungenaffektion und kolikartigen Leibſchmerzen auf der Abtheilung gelegen. Vor 8 Tagen erkrankte er an Hämoptoe, welche ſich ſeitdem jeden Morgen wiederholte. Pat. will mindeſtens 2 Liter Blut verloren haben. Appetit fehlt, Stuhl angehalten.

Bei der Aufnahme 13. Okt. 83: Temperatur normal, Puls ſehr klein und weich. Aeuſserſt kachektiſches Ausſehen, ſehr gering entwickelte Muskulatur, blaſse Schleimhäute. Beide Lungenſpitzen gedämpft, verſchärftes Athmen und ſpärliches Raſſeln in denſelben. Milz intumesciert.

Am 14. X. wiederum Hämoptoe. Sclerotinſäure ſubcutan. Am 15. ſtellte ſich Erbrechen ein, das in der nächſten

Zeit immer wiederkehrte und erſt am 25. X. völlig ceſſirte. Aufserdem traten in den folgenden Tagen Schmerzen im Abdomen auf, daſſelbe zeigte ſich geſpannt und druckempfindlich, namentlich rechterſeits. Die Pulsfrequenz ſchwankte zwiſchen 80 und 100 Schlägen pro Minute. Die Stuhlentleerungen meiſt etwas diarrhoiſch, 1—4 mal des Tages.

19. X. Morgens 5 Uhr Schüttelfroſt, Nachmittags 4 Uhr ein zweiter.

28. X. Heftige Leibſchmerzen, Abdomen aufgetrieben, reſiſtent und druckempfindlich, beſonders die Ileocoecalgegend.

30. X. Schüttelfroſt. Am 2. XI. deſsgleichen. Die Fröſte wiederholten ſich in den nächſten Tagen mehrfach.

3. XI. Milz 20 : 11. Puls ziemlich voll. Zunge trocken. Sehr ſtarke Druckempfindlichkeit des Epigaſtrium. Subjectives Befinden ſehr ſchlecht. Vollſtändiger Appetitmangel.

4. XI. Mundſchleimhaut trocken. Lebergegend ſehr ſchmerzhaft, zumal im Bereich des linken Lappens. Bauchmuskeln ſtark geſpannt. Haut blaſs, anämiſch mit leicht ikteriſchem Colorit.

6. Der Harn, bisher eiweiſsfrei, nimmt beim Kochen leichte Trübung an. Puls 112, ziemlich voll. R H O ſpärliches trockenes Raſſeln.

8. XI. Vollſtändige Euphorie. Haut kühl. In der Nähe des rechten Poupart'ſchen Bandes eine kleine gedämpfte Stelle. Die hintere Lebergrenze reicht oben bis zum Angulus scapulae. Scharfes, faſt bronchiales Athmen über der linken Lungenſpitze. Herzaktion aufserordentlich beſchleunigt, ſehr kräftig, Töne rein. Puls weich und klein. Decubitus hinten in der Gegend des Os sacrum. Spuren von Oedem an den Knöcheln und Füſsen.

9. XI. Mittags etwa ½1 Uhr ein ſtarker Schüttelfroſt mit nachfolgendem profuſen Schweiſs. Abends ſubjectives Wohlbefinden, freies Senſorium. Puls mäſsig beſchleunigt, wenig weich, regelmäſsig.

Der Perkuſſionsſchall iſt vorne oben auf beiden Seiten gedämpft und zwar rechts intenſiver als links. Athmungsgeräuſch V R veſiculär, über der Dämpfung abgeſchwächt. V L

unter der Clavicula grofsblafiges Raffeln, V I. U und in der linken Achsel kleinblafiges Raffeln. R H O rauhes, unbeftimmtes Athmungsgeräufch, L H O verfchärftes Athmen mit trockenem Raffeln. Im übrigen vernimmt man hinten auf der ganzen linken Seite unbeftimmtes Athmen und feinblafiges Raffeln, auf der rechten Seite dagegen verfchärftes Athmungsgeräufch. — Zwerchfell abnorm hoch ftehend.

Herzdämpfung feit geftern um einen Intercoftalraum in die Höhe gedrängt, bis zur 3. Rippe reichend, nicht verbreitert. Töne rein.

Leib ftark aufgetrieben und gefpannt, nirgends druckempfindlich. V R beginnt fchon am untern Rande der 4. Rippe eine intenfive Dämpfung, welche in die Leberdämpfung übergeht. Leberdämpfung reicht in der Mitte bis 2 Querfinger vom Nabel und ragt etwa $1^1/_2$ Querfinger über den Rippenbogenrand hinaus. Der Aufrifs derfelben beträgt in der rechten Mammillarlinie 18 cm, in der Mittellinie 17,5 cm.

Harnmenge 2330 ccm, fp. Gew. 1006.

11. XI. Puls 120, fehr klein. Hochgradige Dyspnoe Der Harn enthält eine geringe Menge Eiweifs.

12. L. H. U. eine Dämpfung, die bis zum Angulus scapulae heraufreicht. Im Bereich derfelben verfchärftes Veficulärathmen und grofsblafiges Raffeln.

13. XI. Subjectiv gutes Befinden. Das Oedem der Unterfchenkel hat etwas zugenommen. An der Herzbafis lautes und fcharfes fyftolifches Geräufch, das an der Spitze nahezu verfchwindet, H L U an der Wirbelfäule Bronchialathmen.

15. Puls 128, Refpiration 32. Verfallenes Ausfehen. Oedem der Unterfchenkel im Wachfen, Oberfchenkel frei von Oedem. Senforium immer frei. — Herzdämpfung in die Höhe gerückt bis zum obern Rand der 3. Rippe, aber nicht vergröfsert. Spitzenftofs im 4. Intercoftalraum. An der Herzbafis fcharfes, faft kratzendes fyftolifches Geräufch.

Leib auf Druck etwas empfindlich. Die Leberdämpfung. reicht V. R. bis zum obern Rand der 4. Rippe. Die Milz liegt ziemlich weit zurück, ift immer noch erheblich vergröfsert.

Im Sputum weiſt die mikroſcopiſche Unterſuchung Tuberkelbacillen nach.

Der Fieberverlauf ergibt ſich aus folgender Curve:

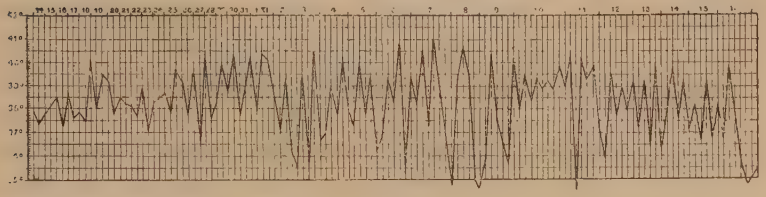

Am 17. XI. trat der Tod ein.

Sektion (Dr. Frobenius). Ziemlich groſse, ſtark abgemagerte Leiche. Flacher Thorax, leichter Meteorismus, mäſsiges Oedem beider Unterextremitäten. Ziemlich ſtarke Todtenſtarre.

Linker Leberlappen an der Vorderfläche in thalergroſsem Umfang mit gelblichem Belag verſehen, rechter Lappen mit der Umgebung innig verklebt.

Zwerchfellſtand beiderſeits im 3. Intercoſtalraum. Herzbeutel liegt breit vor. In beiden Pleurahöhlen keine Flüſſigkeit. Im Herzbeutel etwa 100 ccm klaren, gelblichen Serums. Herz ziemlich groſs, alle Abtheilungen ſchlaff.

Linke Lunge an der Spitze in mäſsigem Umfang verwachſen. Beim Einſchneiden zeigt ſich in der Spitze eine welſchnuſsgroſse Caverne, die hauptſächlich Luft enthält. Auſserdem finden ſich im Oberlappen zerſtreut zahlreiche graugelbe bronchitiſche Knötchen, dazwiſchen vereinzelnte bis erbſengroſse verkäſte Herde. Gewebe anämiſch. — Unterlappen derb, lobulär hepatiſirt. Die hepatiſirten Stellen prominiren über das Schnittniveau und ſinken im Waſſer unter. Das übrige Gewebe hyperämiſch, ſtark lufthaltig. In den Bronchien ſchaumig blutige Flüſſigkeit, Schleimhaut daſelbſt etwas hyperämiſch.

Rechte Lunge mit kleinem Bezirk an der Rückſeite des Oberlappens verwachſen, fühlt ſich höckerig an. Drei Finger breit unterhalb der Spitze des Oberlappens eine bohnengroſse Caverne, mit gelblichem käſigen Inhalt, von der Pleura unge-

fähr 4 mm entfernt. In allen 3 Lappen zahlreiche dunkelrothe oder rothgraue, linsen- bis bohnengrofse Hepatisationen. Bronchien wie links.

Im rechten Vorhof und Ventrikel gelbliches Gerinnsel. Linker Ventrikel leicht dilatirt, enthält ebenfalls gelbliches, speckiges Gerinnsel. Muskulatur blafs, ziemlich derb. Auf der Innenfläche des hintern Mitralsegels eine stecknadelkopfgrofse papilläre Wucherung.

Milz im obern Theil ringsum verklebt resp. verwachsen, 14.5 : 7.5 : 4. Kapsel runzelig. Gegen das obere äufsere Ende zu auf dem Querschnitt multiple miliare Herdchen mit gelblichem Centrum und dunkelrother Peripherie. Das übrige Gewebe mäfsig derb, dunkel.

Leber 2180 Gramm schwer. Ein grofser Theil des rechten und linken Lappens ist durchsetzt von penetrant übel-, theilweise selbst kothig riechenden, jauchigen Abscessen, deren Peripherie grüngelb gefärbt ist. Die Pfortader stark erweitert, fast fingerdick, mit Gerinnseln gefüllt. In der Peripherie eines schwärzlichen Blutgerinnsels findet sich schmierige, grauliche Jauche. Gleiche Veränderung läfst sich in den Verzweigungen der Pfortader erkennen. Gallengänge frei. Das relativ normale Lebergewebe ist dunkel, zum Theil fast muskatnufsfarbig. An einer Stelle ist dem Abscefsinhalt etwas goldgelber Gallenfarbstoff beigemischt.

Linke Niere von gehöriger Gröfse. Kapsel an einer Stelle verwachsen. Oberfläche sonst glatt. Rindensubstanz und Pyramiden blafsgraugelb. Nebenniere normal.

Rechte Niere ebenso.

Harnblase stark gefüllt.

Die Gedärme mehrfach untereinander durch feste Verwachsungen und frische Verklebungen cohärent. Aeltere Verwachsungen finden sich in der Ileocöcalgegend. Die Entwicklung der Gedärme, zumal an genannter Stelle, ist äufserst schwierig. Nach aufsen und rückwärts vom Cöcum liegt eine mit grauli cher, kothig riechender Jauche erfüllte Höhle. Beim Uebergang vom grofsen in das kleine Becken linkerseits eine hühnereigrofse Abscefshöhle, die schleimigen, graugelben Eiter

enthält. Der Processus vermiformis mit der Nachbarwandung des Darms in mehrfachen Krümmungen verwachsen und etwa in seiner Mitte in mehr als erbsengrossem Umfang perforirt.

Im Duodenum, dicht am Pylorus, erscheinen mehrere erbsen- bis bohnengrosse Geschwüre, welche mit schwarzbrauner, schorfähnlicher Masse bedeckt sind. Einige gleich grosse, auch sonst gleich beschaffene Geschwüre sieht man im Magen dicht an der Cardia.

Dura mässig gespannt. Weiche Hirnhäute leicht ödematös. In den Ventrikeln etwas vermehrtes klares Serum. Gehirn schneidet sich überall mässig derb.

Wir haben hier eine embolische, aus dem Pfortaderkreislauf hervorgegangene Leberentzündung vor uns. Wie es in solchen Fällen die Regel ist, liegt die Ursache der Leberabscesse auch in dem unsrigen im Bereich des Wurzelgebietes der Vena portae. Ueber den Ausgangspunkt kann, trotzdem bei der Autopsie der Nachweis der ursprünglich erkrankten Vene nicht gelang, nicht leicht ein Zweifel obwalten. Der an der Grenze zwischen grossem und kleinem Becken gelegene Abscess, der mit dem Darm nicht in Communikation stand, ist als veranlassendes Moment ausgeschlossen durch die jauchige Natur der Hepatitis. Magengeschwüre können zwar Abscessbildung in der Leber nach sich ziehen. Thierfelder nennt mehrere Autoren, die derartige Beobachtungen veröffentlicht haben. Der Beweis einer Betheiligung der Blutgefässe wurde aber in keiner einzigen geführt mit Ausnahme des Falls von Bamberger. Da sich in dem letzteren jedoch auch in der Milz ein eigrosser Jaucheherd vorfand, so hält Thierfelder es mit Recht für fraglich, ob dieser oder das Magengeschwür zur Thrombose der Pfortader geführt hatte. Demnach können wir bei der Frage nach der Pathogenese unseres Falles auch von den Magengeschwüren absehen. Das gleiche gilt von den Duodenalgeschwüren. Es bleibt somit nur der subcöcale Jaucheherd als Ausgangspunkt übrig. Den Gang der krankhaften Veränderungen haben wir uns dabei folgendermassen zu denken: In einer vom Cöcum ausgehenden Vene kommt es zur Thrombose, der Thrombus unterliegt der jauchigen Er-

weichung und ſeine Zerfallsprodukte werden in die Leberäſte der Pfortader verſchleppt. Hier erfolgt ebenfalls Gerinnung des Blutes, der Thrombus wächſt nach rückwärts fort, zerfällt und verurſacht Entzündung der Wand der Pfortaderäſte. Dieſe Entzündung endlich breitet ſich auf das benachbarte Leberparenchym aus als purulente Hepatitis.

Intereſſant iſt das Verhalten der Körpertemperatur. Das Fieber trägt ganz den pyämiſchen Charakter an ſich. An eine Acme von 40° und darüber ſehen wir öfters einen Abfall auf die Norm, mehrmals ſogar unter dieſelbe, ſich anſchlieſsen. Die hohen Ascenſionen waren meiſt von Froſt begleitet, mitunter jedoch verliefen ſie ohne ſolchen. Schüttelfröſte wurden im ganzen 16 gezählt. Das Chinin, in Gaben von 1.0 verabreicht, äuſserte keine Wirkung.

Zur Erklärung des ſyſtoliſchen Geräuſches an der Herzbaſis fand ſich nicht, wie vermuthet, eine Endocarditis. Es iſt alſo wohl die dem hintern Mitralſegel anhaftende papilläre Wucherung die Urſache des Geräuſches geweſen.

Am Schluſſe der vorliegenden Arbeit ergreife ich die Gelegenheit, Herrn Geheimrath von Ziemſſen für die gütige Ueberlaſſung des Materials meinen beſten Dank abzuſtatten.

Verzeichniss der benützten Literatur.

Bamberger: Krankheiten des chylopoëtiſchen Syſtems. 2. Aufl. Erl. 1864.

Meyer: Hepatitis suppurativa, hervorgerufen durch Gallenſteinbildung. Diss. Göttingen 1868.

Bückling: 36 Fälle von Leberabſceſs. Diss. Berlin 1868.

Thierfelder: Suppurative Leberentzündung. Ziemſſen's Handbuch der ſpec. Pathol. u. Therap. Bd. VIII. 1880.

Schüppel: Die Krankheiten der Gallenwege und Pfortader. Ziemſſen's Handb. VIII.

Harley: Handbuch der Leberkrankheiten. Deutſch herausgeg. v. Kraus u. Rothe. Leipzig 1883.

Orth: Compendium der pathologiſch-anatomiſchen Diagnoſtik. 3. Aufl. Berlin 1884.